

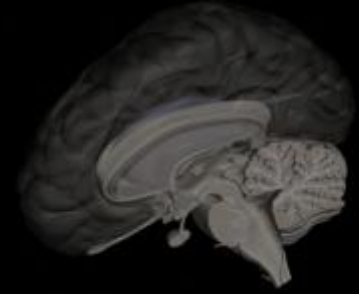
ERRORES EN EL MANEJO DE LA EPILEPSIA

ENFOQUE DESDE LA PRÁCTICA CLÍNICA HABITUAL

DR. PATRICIO GUERRA
NEURÓLOGO INFANTIL Y ADOLESCENTES
MAGÍSTER NEUROCIENCIAS
CLÍNICA UNIVERSITARIA PUERTO MONTT - CLÍNICA ALEMANA PUERTO VARAS
ESCUELA DE MEDICINA UNIVERSIDAD SAN SEBASTIÁN PUERTO MONTT

ERRORES EN EL MANEJO DE LA EPILEPSIA

CASO CLÍNICO N°1



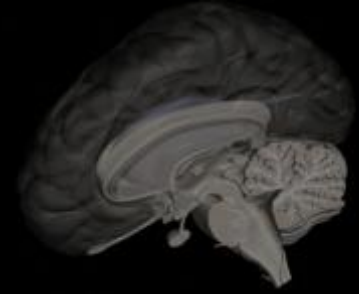
- Escolar femenina 11 años
- Daño neurológico crónico
- Sospecha genopatía
- Crisis repetidas pérdida conciencia y episodios tónico-generalizados
- Ausencia de focalidad al Examen Neurológico
- TAC-RMN cerebral (N)
- EEG intercrítico lentitud temporal izquierda

Dg. Epilepsia criptogénica generalizada

Id. Terapia anticonvulsivante

ERRORES EN EL MANEJO DE LA EPILEPSIA

CASO CLÍNICO N°1



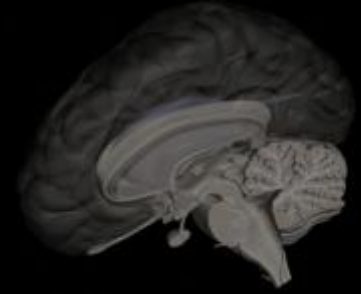
- Evoluciona con crisis recurrentes
- Niveles plasmáticos en rangos terapéuticos
- EEG (2) normales, activados por privación de sueño
- Cambio de fármaco anticonvulsivante

- Mantención de crisis mensuales
- Asociación de dos anticonvulsivantes

Dg. Epilepsia refractaria

- Derivación a centro de derivación Epilepsia

ERRORES EN EL MANEJO DE LA EPILEPSIA CASO CLÍNICO N°1



-Video-monitoreo 24 hrs (N) intercrítico

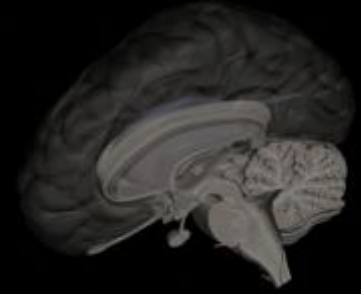
-RMN cerebral (N)

-Video-monitoreo 3 días (N)

-Mantención de crisis

¿Conducta a seguir?

ERRORES EN EL MANEJO DE LA EPILEPSIA CASO CLÍNICO N°1



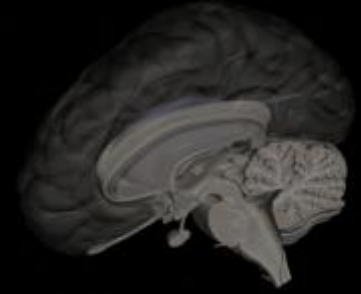
-Tilt Test alterado

-¿Trastorno Disautonómico? v/s Epilepsia Refractaria

-Suspensión de Fármacos y aumento de consumo de sal

-Desaparición de crisis (hasta la fecha)

ERRORES EN EL MANEJO DE LA EPILEPSIA CASO CLÍNICO N°1

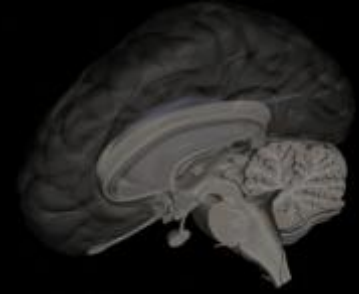


-Mensaje número 1:

Cuando una Epilepsia no responde al tratamiento, plantearse que eso no sea una Epilepsia

ERRORES EN EL MANEJO DE LA EPILEPSIA

CASO CLÍNICO N°2



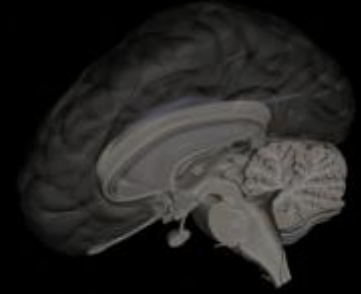
- Escolar masculino de 6 años de edad
- Crisis hemifaciales y extremidad superior ipsilateral durante el sueño
- Antecedentes de familiares con Epilepsia en la infancia
- Examen neurológico normal
- EEG con descargas centro-temporales durante el sueño

Dg. Epilepsia parcial compleja nocturna

Id. Inicio de terapia anticonvulsivante

ERRORES EN EL MANEJO DE LA EPILEPSIA

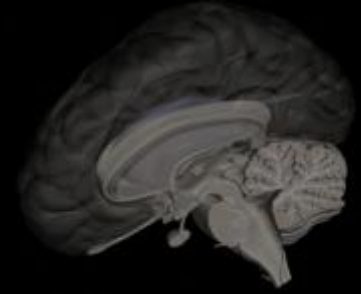
CASO CLÍNICO N°2



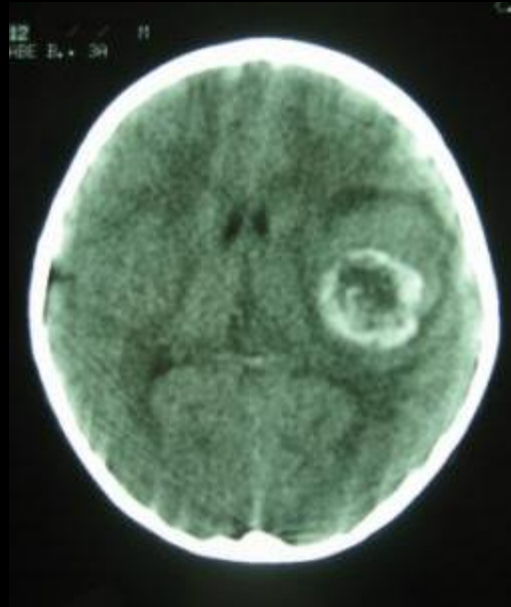
- Buena respuesta clínica
- Solicitadas neuroimágenes, no realizadas
- Pérdida de seguimiento clínico
- Mantención de ausencia de crisis

¿Conducta a seguir?

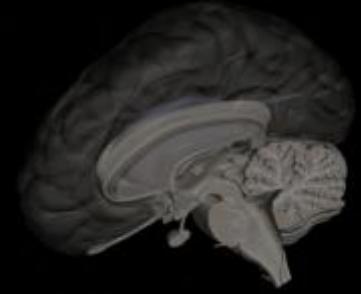
ERRORES EN EL MANEJO DE LA EPILEPSIA CASO CLÍNICO N°2



-Nueva crisis



ERRORES EN EL MANEJO DE LA EPILEPSIA CASO CLÍNICO N°2



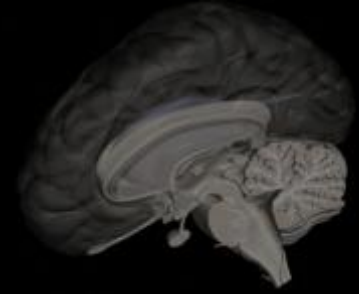
-Proceso expansivo intracraneal

-Derivación a Neurocirugía

-Biopsia: Cavernoma cerebral

-Cirugía resolutive completa

ERRORES EN EL MANEJO DE LA EPILEPSIA CASO CLÍNICO N°2



-Mensaje número 2:

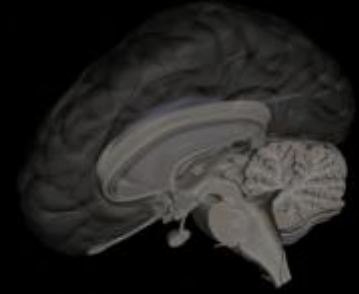
Una Epilepsia puede tener más causas que sólo una Epilepsia

-Corolarios:

Necesidad Neuroimágenes en estudio de Epilepsia

Frente a una Convulsión siempre pensar primero en crisis sintomáticas a una causa primaria

ERRORES EN EL MANEJO DE LA EPILEPSIA CASO CLÍNICO N°3



-Adolescente de 16 años de edad, masculino

-Inicio de crisis TCG

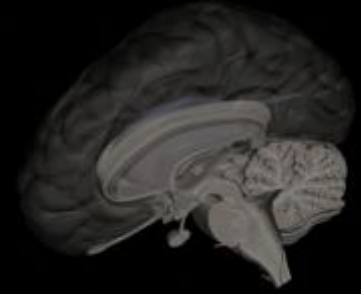
-EEG alterado

-TAC-RMN cerebral normales

Dg. Epilepsia idiopática

Conducta: Inicio de Fármaco Antiepiléptico

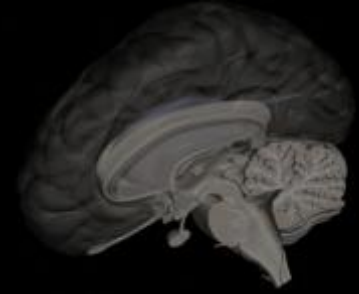
ERRORES EN EL MANEJO DE LA EPILEPSIA CASO CLÍNICO N°3



- Evolución satisfactoria
- Dos años sin crisis
- Ingreso a Estudios Superiores
- Suspensión gradual del fármaco
- Recaída
- Reinicio de anticonvulsivantes

ERRORES EN EL MANEJO DE LA EPILEPSIA

CASO CLÍNICO N°3

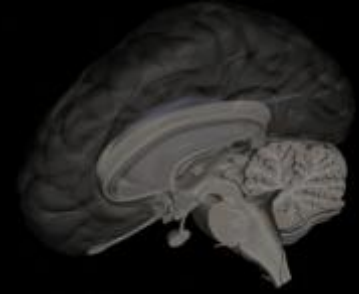


- Ausencia de crisis
- Control frecuente con niveles plasmáticos normales
- Ingreso a mundo laboral (sistema de turnos)
- Niveles plasmáticos bajos
- Aumento de dosis del fármaco antiepiléptico
- Dificultades de adaptación a sistema laboral y estudios de postgrado

¿Conducta a seguir?

ERRORES EN EL MANEJO DE LA EPILEPSIA

CASO CLÍNICO N°3



-Repetición de niveles plasmáticos

-Niveles normales

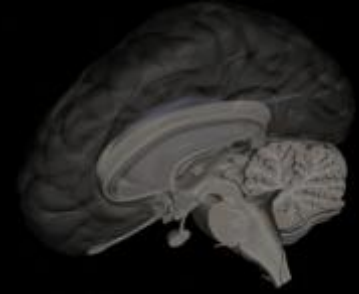
-Mantención dificultades descritas

-Cambio a laboratorio original: Niveles Plasmáticos Supraterapéuticos

-Baja del fármaco anticonvulsivante a niveles previos al cambio de laboratorio

-Desaparición de sintomatología adversa

ERRORES EN EL MANEJO DE LA EPILEPSIA CASO CLÍNICO N°3



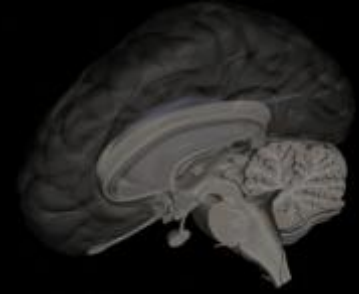
-Mensaje N°3:

Creerle más al paciente que a los exámenes de laboratorio

Asegurarse que las prestaciones de laboratorio sean de calidad adecuada

ERRORES EN EL MANEJO DE LA EPILEPSIA

CASO CLÍNICO N°4



-Escolar femenina de 16 años

-Inicia historia de mioclonías y crisis matinales generalizadas

-EEG alterado

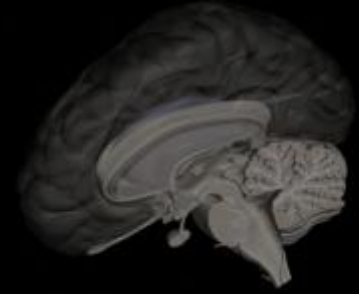
-Neuroimágenes normales

Dg. Epilepsia generalizada idiopática

Id. Inicio de tratamiento con fármaco antiepiléptico

ERRORES EN EL MANEJO DE LA EPILEPSIA

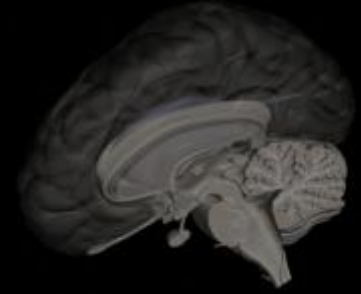
CASO CLÍNICO N°4



- Buena respuesta inicial
- Ingreso a Educación Superior
- ¿Efecto adverso?: aumento de peso
- Reactivación de crisis
- Niveles plasmáticos en rango terapéutico
- Asociación de un segundo fármaco antiepiléptico
- Mantención de crisis, cada vez más frecuentes
- Empeoramiento de EEG

ERRORES EN EL MANEJO DE LA EPILEPSIA

CASO CLÍNICO N°4



-Deterioro académico

-Repetición Neuroimágenes

-Estudios metabólicos

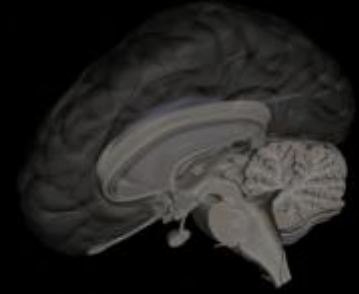
-Cambio a diversos esquemas antiepilépticos

-Mantención de crisis

¿Conducta a seguir?

ERRORES EN EL MANEJO DE LA EPILEPSIA

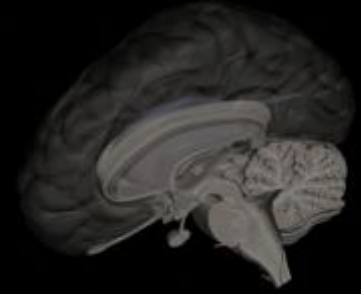
CASO CLÍNICO N°4



- Eventual derivación a nuevo centro de estudio de Epilepsia
- Observación de hermana que ingresa a Estudios Superiores: Ronquido importante
- PSG: Apneas obstructivas asociadas a roncopatía de carácter severo
- Plan terapéutico: Baja de peso + Úvuloplastía + Ventilación a Presión Positiva
- Evolución con marcada mejoría de crisis y rendimiento académico

ERRORES EN EL MANEJO DE LA EPILEPSIA

CASO CLÍNICO N°4



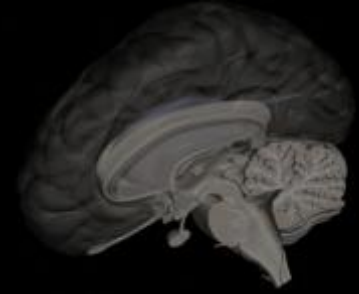
-Mensaje N°4:

Ante la falta de respuesta frente a un tratamiento antiepiléptico no centrarse sólo en los fármacos antiepilépticos

Siempre pensar en factores agravantes o atenuantes extraneurológicos de las crisis

ERRORES EN EL MANEJO DE LA EPILEPSIA

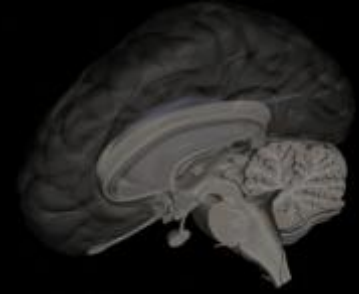
CASO CLÍNICO N°5



- Lactante prematuro de 34 semanas, sin patología neurológica asociada
- En unidad de neonatología inicia crisis clónicas multifocales
- Estudio metabólico básico-EEG-neuroimágenes
- Mantención de crisis
- Inicio de fármacos antiepilépticos
- Mantención de crisis
- Infusión de midazolam continua
- Mantención de crisis (status)

ERRORES EN EL MANEJO DE LA EPILEPSIA

CASO CLÍNICO N°5



-Traslado a UTI neonatal vía aérea

-PL: estudio aminoácidos

-Uso de piridoxina iv

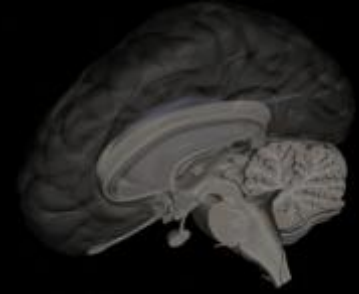
-Mantención de crisis

-RMN cerebral normal

¿Conducta a seguir?

ERRORES EN EL MANEJO DE LA EPILEPSIA

CASO CLÍNICO N°5



-EEG a repetición intercríticos

-Traslado a UTI neonatal con capacidad de video-monitoreo continuo

-Video-monitoreo normal crítico

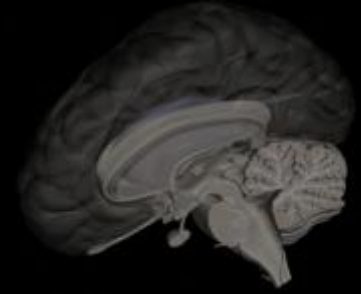
Dg. Mioclonus neonatal benigno

Id. Suspensión fármacos antiepilépticos

-Evolución con baja de intensidad de crisis y desaparición a los 6-7 meses de edad

ERRORES EN EL MANEJO DE LA EPILEPSIA

CASO CLÍNICO N°5



-Mensaje N°5:

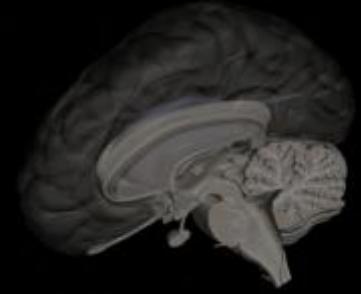
El único EEG útil es el crítico

Utilidad de nuevos exámenes (Videomonitordeo-HolterEEG-PET)

Siempre plantearse diagnósticos diferenciales frente a fenómenos paroxísticos recurrentes

ERRORES EN EL MANEJO DE LA EPILEPSIA

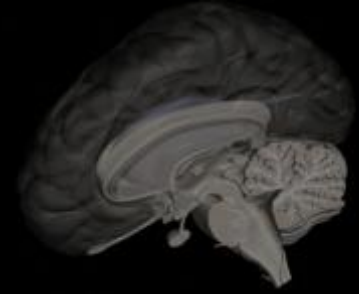
CASO CLÍNICO N°6



- Escolar femenina de 11 años
- Primera crisis generalizada en la escuela
- Hospitalizada y dada de alta con ácido valproico
- EEG informado como sospechoso actividad focal aislada, artefactuado
- Mantiene crisis. Sólo en los recreos en el colegio
- Padres separados recientemente
- Video de crisis muestra movimientos alternantes y asimétricos con quejidos
- Dolor abdominal y aumento de peso por medicamento

ERRORES EN EL MANEJO DE LA EPILEPSIA

CASO CLÍNICO N°6



-Nuevo EEG normal

-RMN cerebral normal

-Tercer EEG activado normal

-Mantiene crisis pese a niveles plasmáticos normales

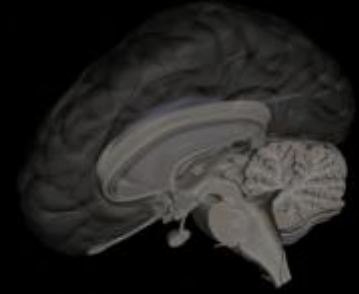
-Psicóloga informa CI limítrofe y trastorno emocional reactivo

Dg. Pseudocrisis epiléptica

¿Conducta a seguir?

ERRORES EN EL MANEJO DE LA EPILEPSIA

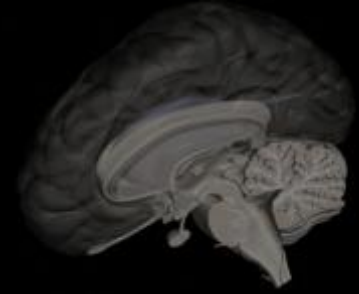
CASO CLÍNICO N°6



- Suspensión de fármaco anticonvulsivante
- Psicoterapia-Derivación a psiquiatría
- Inicio de Sertralina
- Ánimo y rendimiento escolar mejora
- Peso se normaliza
- Padres se reconcilian
- EEG mantiene descargas aisladas focales
- Suspensión gradual de sertralina
- Crisis de recreos van disminuyendo

ERRORES EN EL MANEJO DE LA EPILEPSIA

CASO CLÍNICO N°6



-Crisis tónico-clónico generalizada nocturna

-Hospitalización

-Status epiléptico

-EEG intercrítico con descargas frontales abundantes secundariamente generalizadas

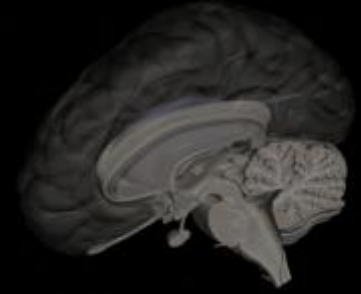
Dg. Epilepsia frontal + Pseudocrisis epilépticas

Id. Lamotrigina + Psiquiatría

Desaparecen crisis epilépticas y pseudocrisis

ERRORES EN EL MANEJO DE LA EPILEPSIA

CASO CLÍNICO N°6



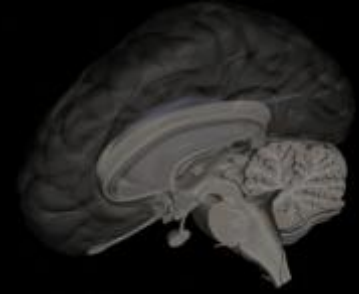
-Mensaje N°6:

Los pacientes con crisis epilépticas pueden también tener pseudocrisis

Los pacientes con crisis conversivas también pueden tener epilepsia

ERRORES EN EL MANEJO DE LA EPILEPSIA

CASO CLÍNICO N°7



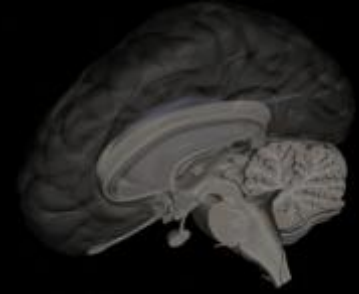
- Paciente de 5 años, masculino, procedente de Coyhaique
- Hermanos con antecedentes de pesadillas y trastornos del sueño
- Pesadillas-Terros nocturnos desde los 2 años
- Miedo a irse a dormir por el relato de las pesadillas de la familia
- Examen neurológico normal
- Retraso de lenguaje

Dg. Trastorno del sueño

Id. Higiene del sueño + Melatonina

ERRORES EN EL MANEJO DE LA EPILEPSIA

CASO CLÍNICO N°7



-Consulta el año siguiente: mantiene dificultades sueño y lenguaje

-Solicitado EEG: Normal, en vigilia

-Uso de ansiolíticos (clonacepam)

-Mantención de terrores nocturnos

-Nuevo EEG ambulatorio bajo sueño, “crítico”, con abundantes descargas frontotemporales

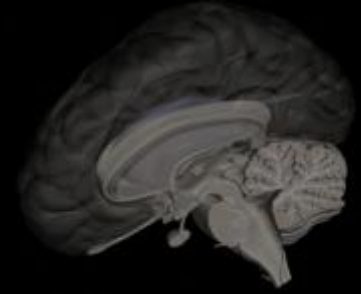
Dg. Epilepsia parcial compleja con crisis nocturnas

Id. Lamotrigina

Evolución: Desaparición de crisis y marcada mejoría de lenguaje y conducta

ERRORES EN EL MANEJO DE LA EPILEPSIA

CASO CLÍNICO N°7



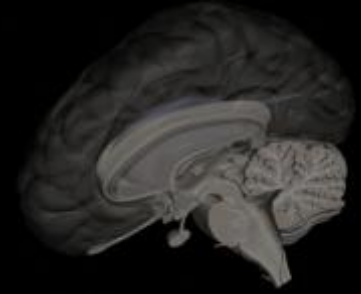
-Mensaje N°7:

Los trastornos del sueño pueden ser la forma de presentación de un cuadro epiléptico

Importancia de estudios del sueño (PSG)

ERRORES EN EL MANEJO DE LA EPILEPSIA

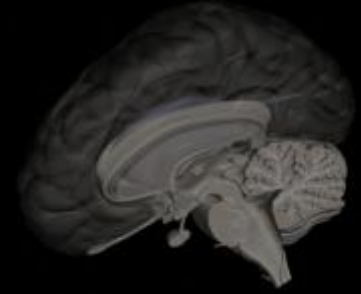
CONCLUSIONES



-TODOS NOS PODEMOS EQUIVOCAR

-SABER RECONOCER QUE NOS EQUIVOCAMOS

-APRENDER DE LAS EQUIVOCACIONES



ERRORES EN EL MANEJO DE LA EPILEPSIA

ENFOQUE DESDE LA PRÁCTICA CLÍNICA HABITUAL

CONFERENCIA DISPONIBLE EN PÁGINA WEB

[**www.doctorpatricioguerra.cl**](http://www.doctorpatricioguerra.cl)